Aus dem pathologisch-anatomischen Institut Basel
(Vorsteher: Prof. *E. Hedinger*).

Über einen Fall von totaler Erweichung beider Grosshirnhemisphären bei einem 5 Monate alten Kinde.

Inaugural-Dissertation

zur

Erlangung der Doktorwürde

der

Hohen medizinischen Fakultät der Universität Basel

vorgelegt von

Ernst Meier,
Assistenzarzt am Kinderspital Basel.

BERLIN 1912.
VERLAG VON S. KARGER.
KARLSTRASSE 15.

Gedruckt mit Genehmigung der Fakultät.

Referent: Prof. *E. Hedinger.*

Am 30. IX. 1911 wurde am hiesigen Kinderspital (Vorsteher: Prof. *E. Hagenbach-Burckhardt*) der damals 3 Monate alte Knabe Hans He. . . aufgenommen.

Die Familienanamnese ergibt nichts Bemerkenswertes. Insbesondere ergeben sich keine auf eine luetische Infektion der Eltern zu deutende Verdachtsmomente.

Hans He. . ., ehelich geboren am 23. VI. 1911, Querlage, äußere Wendung. Die Geburt verlief langsam infolge schlechter Wehen. Der Kopf soll schon bei der Geburt durch seine Größe etwas aufgefallen sein. Bis zur 8. Woche zeigten sich an dem Kind keine besonderen krankhaften Erscheinungen. Nur fielen der Mutter der unruhige Schlaf und das häufige Einbohren des Kopfes in die Kissen auf. Mit 2 Monaten stellten sich ganz plötzlich Krämpfe und Steifigkeit in den Extremitäten ein, verbunden mit heftigem Erbrechen. Die Steifigkeit dauerte an. Fieber soll zeitweise bestanden haben. Es wird erwähnt, daß die große Fontanelle bis vor 8 Tagen wie eine Blase vorgewölbt gewesen sei.

Status:

Beträchtlich abgemagertes Kind von elendem Aussehen. Wimmert mit leiser Stimme. Kopf nach hinten gebeugt, Nacken und Stamm werden steif gehalten. Opisthotonus angedeutet, Arme steif gestreckt, Hände zu Fäusten geballt. Beine ebenfalls starr. Füße in exquisiter Spitzfußstellung. Patellarreflexe beiderseits lebhaft. Andere Reflexe fehlen. Schädel deutlich vergrößert. Das Planum fronto-occipitale hat einen Umfang von 43½ cm. Die Schädelknochen sind hart. Große Fontanelle 5 : 5 cm, gespannt; Nähte klaffend. Die Schädelvenen sind erweitert. Die Pupillen reagieren träge auf Licht. Der rechte Abducens scheint paretisch zu sein. Bulbi etwas nach unten rotiert. Ohren, Nase, Mund ohne Besonderheiten. Am Halse beiderseits vereinzelte, leicht verschiebliche Drüsen. Herz und Lungen zeigen nichts Abnormes. Leber und Milz nicht palpabel.

Lumbalpunktion: Unter einem Drucke von 27 cm Wasser werden ca. 4—5 ccm einer spurweise getrübten Flüssigkeit von geringem Eiweißgehalt entleert.

Krankheitsverlauf:

1. X. Schreit sehr viel, große Fontanelle nicht gespannt. Morgentemperatur 39,6, abends 36,2.

3. X. Die wachsende Unruhe gibt zu einer zweiten Lumbalpunktion Veranlassung, die aber nur 2 ccm mit Blut vermischten Liquors zutage fördert.

5. X. Seit gestern dünne Stühle. Nahrungsaufnahme mangelhaft.

6. X. Große Fontanelle nicht gespannt. Abendtemperatur 32,0. Wärmeflasche.

14. X. Kopfumfang 44,0 cm. Große Fontanelle nicht gespannt. Andauernd Gewichtsabnahme bei guten Stühlen. Temperatur immer um 35,0.

17. X. Kopfumfang 45,0. Große Fontanelle wieder straff gespannt, daher 3. Lumbalpunktion. Nach Abfluß von 2 ccm klaren Liquors fällt die große Fontanelle zusammen. Eine auf *Löffler*serum angelegte Kultur bleibt steril.

20. X. Andauernd subnormale Temperaturen. Große Fontanelle heute wieder praller. Extremitäten fortwährend steif. Trinkt ordentlich.

26. X. Abwechselnd Zu- und Abnahme des Körpergewichts bei dauernd gutem Appetit und guten Stühlen. Kopfumfang 44 cm.

7. XI. Heute morgen wieder straffe Spannung der großen Fontanelle. Überhaupt zeigt sich in der letzten Zeit ein auffallender Wechsel im Spannungszustand der großen Fontanelle. Manchmal ist sie direkt eingesunken. Die Extremitäten sind manchmal völlig schlaff. Bei Berührung treten aber sofort Spasmen auf.

11. XI. Fontanelle tief. Kopfumfang 43,5 cm.

29. XI. Temperatur 38,0. Häufiges Erbrechen kleiner Quantitäten.

2. XII. Trinkt schlecht. Augen und Fontanelle liegen tief.

5. XII. Greisenhaftes Aussehen, anscheinend benommen. Große Fontanelle eingesunken. Zunehmendes Schwächerwerden. Exitus.

Die Leiche kam am 6. XII., 23 Stunden nach dem Tode, unter der klinischen Diagnose: Hydrocephalus congenitus zur Sektion.

Die Sektion hatte folgendes Ergebnis (Sektion No. 700. 1911):

56 cm lange Leiche eines schlecht genährten Kindes. Totenstarre wenig ausgesprochen. Livores spärlich, von blasser Farbe. Maße des Kopfes: Bitemporaldurchmesser 10 cm. Biparietaldurchmesser 13 cm., Frontookzipitaldurchmesser 14 cm. Vordere Fontanelle groß, 2½ : 3 cm, Nahtsubstanz in Sagittal- und Coronarnaht etwas verbreitert. Das Schädeldach ist symmetrisch und dünn. Dura mit dem Knochen verwachsen, zart und blutreich. In den basalen Sinus und im Sinus longitudinalis superior findet sich flüssiges Blut. An der Konvexität sind die weichen Häute ödematös. Daselbst beträchtliche Vermehrung der leicht getrübten Subarachnoidealflüssigkeit. Arachnoidea etwas matt. In der Pia zeigen sich feinste injizierte Gefäße. An der Basis der großen Hemisphären ergibt sich

dasselbe Aussehen der weichen Häute wie an der Konvexität. Die Leptomeningen über der Brücke, den Hirnschenkeln und der Medulla sind zart und gut bluthaltig und weisen keine vermehrte Flüssigkeitsansammlung auf. Die Wandungen der basalen Gefäße sind durchwegs zart, ihr Lumen überall frei. Mit Ausnahme des Nervus olfactorius, der etwas grau aussieht, bieten die Hirnnerven nichts Abnormes dar. Nach Herausnahme des Gehirnes erscheinen beide Großhirnhemisphären in einen schwappenden Sack umgewandelt. Unter den weichen Häuten liegt eine teils weißliche, teils mehr gelbliche, membranartige, sulzige Masse, welche den Gyri entspricht. Die beiliegende Photographie (Fig. 1) erläutert wohl besser als jede Beschreibung das eigentümliche Verhalten des Großhirns. Die Seitenventrikel

Fig. 1.
Photographie der Hirnbasis. Man sieht den schlaffen Sack der Großhirnhemisphären, während Brücke, Medulla oblongata und Kleinhirn keine Veränderung zeigen.

sind mäßig erweitert. Ependym derb. Plexus chorioideus gut bluthaltig. III. und IV. Ventrikel mäßig erweitert. Ependym daselbst von normaler Konsistenz. Das Centrum semiovale ist beiderseits total erweicht. Beim Anschneiden fließt reichlich trübe Flüssigkeit aus. Mikroskopisch lassen sich darin Fettröpfchen und Fettkörnchenkugeln in großer Menge nachweisen. Das Fett ist größtenteils doppelt lichtbrechend. Schnitte durch die Vierhügel, Brücke, Kleinhirn und Medulla oblongata zeigen keine Besonderheiten.

Rückenmark: Dura mater von normaler Spannung. Die weichen Häute zeigen normalen Blutgehalt und Transparenz. Auf Schnitt ist das Gewebe gut durchfeuchtet und gut bluthaltig, von deutlicher Abgrenzung der grauen gegen die weiße Substanz. Der Wirbelkanal ist nicht erweitert, zeigt keinerlei Abweichung. Augenhintergrund und Mittelohr von normalem Aussehen.

Pectoralis ziemlich kräftig, transparent, von guter Farbe. Das subkutane Fett ist spärlich.

Bauchsitus ohne Besonderheiten. Därme mäßig stark gebläht, Serosa glatt und glänzend. Milz 12 g schwer. 6 : 3 : 1½ cm. Kapsel zart und glatt. Auf Schnitt Pulpa braunrot mit spärlichen, kleinen Follikeln. Trabekel deutlich. Keine Konsistenzveränderung. Nebennieren klein, fettarm; Rinde und Mark sind schmal. Nieren 40 g schwer, geringe Fettkapsel. Fibröse Kapsel leicht abziehbar. Die Oberfläche weist einige seichte embryonale Einziehungen auf. Farbe graurot. Schnittfläche von normaler Zeichnung. Die mittlere Rindenbreite beträgt 4 mm. Das Gewebe zeigt guten Blutgehalt, gute Transparenz und normale Brüchigkeit. Nierenbecken ohne Besonderheiten. Die Vena cava enthält wenig flüssiges Blut. Wandungen ohne Veränderung. Im Magen wenig dünner, schleimiger Inhalt. Die Schleimhaut ist blaß. Duodenum ohne Besonderheiten. Ductus choledochus durchgängig. Leber von entsprechender Größe, 180 g schwer. Die Schnittfläche läßt ein blutreiches, undeutlich gezeichnetes Gewebe erkennen. Konsistenz und Transparenz sind normal. Die Gallenblase enthält spärlich Galle, Wandung von normaler Beschaffenheit. Harnblase, Hoden und Nebenhoden zeigen nichts Besonderes. Im ganzen Darm dünner, galliger Inhalt. Die Schleimhaut des Dickdarms ist deutlich verdickt und diffus schiefrig verfärbt. Die follikulären Apparate sind nicht vergrößert. Appendix frei. Mesenterial- und Retroperitonealdrüsen klein. Pankreas mit normalen Verhältnissen.

Lungen: Frei, mäßig retrahiert. Im linken Pleuraraum ca. 200 ccm dicker, graurötlicher Eiter; Thymus klein. Im Herzbeutel einige Tropfen klarer Flüssigkeit. Das Herz wiegt 22 g, ist von entsprechender Größe und normaler Konsistenz. Spitze vom linken Ventrikel gebildet. Klappen an allen Ostien zart. Herzabschnitte normal weit. Ventrikeldicke: links 7, rechts 3 mm. Myocard graurot, von guter Transparenz. Aorta ascendens und thoracica zart. Ductus Botalli und Foramen ovale geschlossen. Arteria carotis ohne Veränderung. — Linke Lunge ziemlich klein, beinahe luftleer. Auf der Pleura fibrinös-eitrige Beläge. Auf Schnitt ist das Gewebe völlig atelektatisch und läßt eine Reihe 1—3 mm messender, zum Teil auch etwas größerer Abszesse erkennen. Die Bronchien sind erfüllt von schleimig-eitrigen Massen. Bronchialdrüsen wenig vergrößert. Rechte Lunge voluminös. Luftgehalt in den abhängigen Partien des rechten Unterlappens herabgesetzt. Pleura matt. Auf Schnitt im Unterlappen kleine, graurote atelektatische Herde. Sonst ist das Gewebe gut lufthaltig und völlig kompressibel. Im Oberlappen ist das Gewebe stellenweise dunkelgraurot, gekörnt und brüchig, mit einem 3—4 mm messenden Abszeß. Bronchien und Bronchialdrüsen wie links; Halsorgane ohne Besonderheiten. Knochenknorpelgrenze am unteren Femurende gerade. Verkalkungszone nicht verbreitert. Knochenknorpelgrenze an den Rippen ohne Veränderung. Kein rachitischer Rosenkranz.

Die bakteriologische Untersuchung des Empyemeiters ergab Staphylokokken und Streptokokken. Die post mortem ausgeführte *Wassermann*sche Reaktion war negativ.

Diagnose: Empyema pleurae sinistrae. Lungenatelektase. Lungenabszesse. Lobuläre Pneumonie im rechten Oberlappen Enterocolitis chronica, Erweichung der Großhirnhemisphären.

Gehirn, Herz, Lunge, Leber, Nieren und Milz wurden sofort zur Konservierung in 10 proz. Formollösung eingelegt, das Rückenmark in *Müller*-Formol fixiert.

Das Gehirn wurde so untersucht, daß aus einer Großhirnhemisphäre sagittale Schnitte angefertigt wurden und die so erhaltenen Blöcke in toto in Celloidin gehärtet. Zudem gelangten Stücke der Brücke, der Medulla oblongata und des Kleinhirns zur Untersuchung. Das Rückenmark wurde in den verschiedensten Höhen untersucht. Als Färbemethoden für die Präparate aus dem zentralen Nervensystem kamen die Hämalaun-Eosinfärbung, die *van Gieson*sche Färbung und die *Weigert*sche Markscheidenfärbung, die Sudanfärbung auf Fett, sowie die Kalkfärbung nach *Kossa* in Anwendung. Mehrere Schnitte wurden auch mit der nach *Weigert* modifizierten Gramfärbung behandelt. Die inneren Organe wurden gefroren und mit Hämalaun-Eosin und Sudan gefärbt.

Mikroskopischer Befund.

Bei Lupenvergrößerung sieht man an den Schnitten durch die Großhirnhemisphären im Hämalaun-Eosinpräparat zentralwärts gelegen die blaßblau gefärbten Abschnitte der Stammganglien. Nach außen schließt sich ein locker gefügtes, oft von größeren Lücken durchsetztes Gewebe an, in welchem schon bei makroskopischer Betrachtung die zahlreichen erweiterten Gefäße auffallen, deren größere einen Querschnitt von 1—2 mm aufweisen. Dieses Gewebe entspricht dem schon im Sektionsprotokoll vermerkten, sulzig erweichten weißen Marklager. Peripherwärts folgt diesem Netzfaserwerk eine kompaktere, durchschnittlich ca. 2 mm messende, intensiver blau gefärbte Schicht, der stellenweise die weichen Hirnhäute aufliegen. Die topographische Orientierung wird dadurch etwas erschwert, daß sich der schlaffe Hirnsack in zahlreiche Falten gelegt hat, wodurch in Wirklichkeit peripherwärts gelegene Partien gegen das Zentrum hin verschoben wurden. Der ursprüngliche Zustand läßt sich jedoch leicht wieder rekonstruieren, wenn man sich die Falten und Windungen auseinandergezogen denkt, wobei ein Bild resultiert, das zwischen den Stammganglien einerseits und der erwähnten kompakten Randzone andererseits das lockere, dem Centrum semiovale entsprechende Faserwerk umfaßt. Die Pia, die nur stellenweise vorhanden ist, ist zart, liegt der Hirnrinde unmittelbar auf, findet sich aber meistenorts abgehoben. In den äußeren kompakteren Partien fallen schon bei Lupenvergrößerung gleichmäßig dunkelblau gefärbte, unregel-

mäßig zackig oder rundlich begrenzte und sandkornartige Einlagerungen auf. Was ihre Ausbreitung anbetrifft, so sind sie gegen das Hinterhorn am reichlichsten vorhanden, obgleich sie an keiner Stelle völlig fehlen. Bei Salzsäurezusatz werden die Körnchen fast momentan ohne Gasbläschenbildung aufgelöst. Die mikrochemische Reaktion nach *Kossa* mit Silbernitratlösung, die zum Unterschied vom kohlensauren Kalk nur den phosphorsauren färbt, läßt in allen Schnitten nur den letzteren als tief schwarze Einsprengungen erkennen.

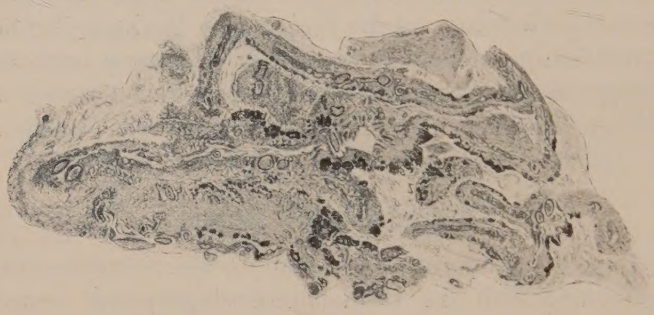

Fig. 2.
*van Gieson*präparat: Lupenvergrößerung. Partie aus dem Okzipitallappen. Man erkennt reichliche unregelmäßige Kalkherde.

Die nach *van Gieson* gefärbten Schnitte ergeben bei Lupenbetrachtung im wesentlichen nichts anderes. Die Gegend der Stammganglien ist gelb gefärbt und zeigt normale Gefäßverteilung. Noch besser wie bei der Hämalaun-Eosinfärbung hebt sich hier das schön rot gefärbte Faserwerk des erweichten Marklagers von der ungefärbten Celloidinschicht ab. An einzelnen Stellen finden sich noch spärliche Reste gut gefärbter nervöser Substanz. Die kompakte äußere Schicht hat einen mit Gelb vermischten rötlichen Farbenton. Im allgemeinen sind auch hier die Kalkinkrustationen blau, die größeren Schollen jedoch im Zentrum gelbrot, umrandet von einem dunkelblauen Saum. Da, wo die Pia von der Unterlage abgehoben ist, sieht man neben reichlichen erweiterten Gefäßen den Spaltraum streckenweise ausgefüllt von einem zarten rosafarbenen Netzwerk. An den meisten Stellen senkt sich die Pia tief zwischen die stark verschmälerten Gyri ein.

Bei stärkerer Vergrößerung bieten die mit Hämalaun-Eosin hellblau gefärbten Partien der Stammganglien durchaus normale

Verhältnisse dar. In der schon bei der makroskopischen Beschreibung erwähnten Malacie des weißen Marklagers ist das Gewebe erheblich rarefiziert. Es ist von zahlreichen Gefäßen durchzogen, von denen die feinsten nur aus einem zarten Endothelrohr bestehen, während die stärkeren Äste eine gut ausgebildete Media besitzen. Neben diesen Gefäßen setzt sich das retikuläre Netzwerk aus einem bald dichter, bald lockerer gefügten, mit Hämalaun-Eosin blaßblau, nach *van Gieson* leuchtend rot gefärbten Bindegewebe zusammen (Fig. 3). Die einzelnen Balken des Reticulums haben ganz verschiedene Dicke und bestehen aus zarten, wellig geschwungenen, deutlich konturierten Faserbündeln. Die schmalen

Fig. 3.
*van Gieson*präparat, Zeiß Comp. Ocular 6, Obj. 16 mm, Apertur 0,30. Lockere Partie aus dem erweichten Mark der Großhirnhemisphären.

Septen sind kernlos, während sich in den breiteren ziemlich reichlich langgestreckte, an den Enden zugespitzte Kerne finden. Der eben erwähnte Netzfaserfilz ist stellenweise so gering ausgebildet, daß größere Gewebslücken zustande kommen. In das bindegewebige Maschenwerk eingestreut, einzeln an Bindegewebszügen haftend, oder in größeren Komplexen beisammen liegend finden sich große Zellen von kugeliger Form. Der Zelleib ist im allgemeinen etwa

2—3 mal so groß wie der Kern. Das Plasma färbt sich mit Hämalaun-Eosin hellblau und zeigt eine wabige Struktur, oder die Waben sind zu größeren Vakuolen zusammengeflossen. Die runden Kerne sind sowohl exzentrisch wie zentral gelagert, mit deutlichem Chromatingerüst. Was ihre Ausbreitung anbetrifft, so nimmt ihre Zahl gegen die äußere kompakte Schicht beträchtlich zu. Es handelt sich, wie namentlich aus den Sudanpräparaten hervorgeht, um dieselben Fettkörnchenzellen und Fettkörnchenkugeln, die sich schon am frischen, ungefärbten Präparate in großer Menge nachweisen ließen. Hervorgehoben zu werden verdient das spärliche Vorkommen von Lymphozyten, die nur in einzelnen Exemplaren zerstreut liegen und nur an wenigen Stellen kleine Häufchen bilden. Die Unterscheidung von Gliazellen ist übrigens oft unmöglich. Neben den wabig umgewandelten Gliazellen findet man auch sichere unveränderte Formen, teils vom Typus der kleinen, teils vom Typus der größeren, deren Protoplasma keine Veränderungen aufweist. Überall läßt sich hübsch der Übergang der Gliazellen in Körnchenzellen beobachten, wie der schmale Protoplasmaleib anschwillt und in seinem Innern feinste Fettröpfchen aufnimmt, ein deutlicher Hinweis darauf, daß die von *Marchand* aufgestellte Theorie über die Genese der Körnchenzellen zu Recht besteht.

Die in der äußeren kompakten Schicht hervortretende Kalkablagerung fehlt im Bereiche des erweichten Marklagers fast vollkommen. Eine innigere Beziehung zwischen Vaskularisation und Kalkinkrustation scheint nicht zu bestehen, da die Gefäßwandungen völlig frei von Präzipitationen sind und auch in deren unmittelbaren Umgebung nur vereinzelt Kalkkörnchen aufgefunden werden können. — Die kompaktere Randzone baut sich auf aus einem sehr zellreichen Gewebe. Zelle stößt an Zelle, und nur da, wo sie etwas auseinander gewichen sind, vermag man ein feinfaseriges, kaum angedeutetes, mit Hämalaun-Eosin leicht bläulich gefärbtes Substrat zu erkennen. Weitaus die Mehrzahl dieser Zellen ist identisch mit den soeben beschriebenen, von Vakuolen durchsetzten Körnchenzellen. Die Architektonik der Rinde ist hochgradig verändert und verwischt. Eine Abgrenzung gegen die äußeren Partien der Marksubstanz ist überhaupt nicht möglich. Unveränderte Gliazellen finden sich in mäßiger Zahl vor, besonders in den gegen den Subarachnoidealraum hin gelegenen Abschnitten. Typische Ganglienzellen mit dem charakteristischen bläschenförmigen Kern und großen Nucleolus lassen sich auch nach genauer Durchforschung der Schnitte nicht mit Sicherheit feststellen. Von der Pia senken

sich zahlreiche erweiterte Gefäße in die Hirnrinde ein, meist in radiärer Richtung. Hier lösen sie sich in ein feines Kapillarnetz auf. — Der Kalk, dessen Verteilung weiter oben Erwähnung fand und der sich bei Lupenvergrößerung als unregelmäßige, hauptsächlich die Randpartien der kompakten Zone erfüllende Schollen erwies, läßt bei starker Vergrößerung eine gewisse Differenzierung erkennen. Die einzelnen Schollen gewähren bei Hämalaun-Eosinfärbung ein scheckiges, aus dunkleren und helleren Partien zusammengesetztes Bild. Mehrere Kalkherde bilden einen größeren Komplex und fassen zwischen sich noch unverändertes Gliagewebe und Fettkörnchenzellen. Im Innern der Petrifikationen sieht man häufig noch gut erhaltene rundliche Kerne mit einem undeutlichen Protoplasmaleib, wobei schwer zu entscheiden ist, ob dieselben einfach vom Kalk teilweise überdeckt oder selbst in den Versteinerungsprozeß einbezogen sind. Geringere Schwierigkeiten nach dieser Richtung hin macht die Deutung am Rande der Herde. Hier sieht man deutlich, wie Häufchen feinster, staubartiger, blauviolett gefärbter Krümelchen zwischen die Zellen eingelagert sind. Die Bildung der Kalkschollen erfolgt durch Apposition in der Weise, daß die Krümelchen zusammensintern, so einen Kern bilden, der sich durch Anlagerung feinster, kleiner Kalkpartikelchen vergrößert. Dieser Kalzifikationsprozeß erfolgt von verschiedenen solchen Zentren aus, und die einzelnen Gebilde stoßen schließlich zusammen. Den Bildungsmodus kann man sich aber auch dann noch deutlich aus der Form der Kalkkomplexe ableiten. Da nämlich die Zentren, wo der Prozeß der Kalkablagerung einsetzt, in unregelmäßigen Abständen voneinander entfernt liegen, so sind schon einige Schollen zu größeren Gebilden zusammengeflossen, während sich in ihrer Zirkumferenz noch isolierte, kleinere Kalkinseln vorfinden. Dadurch resultieren recht mannigfache Figuren von bald mehr maulbeerartiger, bald mehr zackiger Begrenzung. Wenn auch in der Hauptsache die Präzipitation des Kalkes in das zwischenzellige Substrat hinein erfolgt ist, so muß erwähnt werden, daß auch einzelne Zellen, wahrscheinlich veränderte Gliazellen, in ihrem Protoplasmaleib sandkornartige Kalksalze aufgenommen haben. In der Umgebung der Kalkablagerungen lassen sich keine reaktiven Veränderungen nachweisen. Beachtenswert ist auch der vollständige Mangel sowohl intra- wie extrazellulär gelegener Pigmente. — Bei starker Vergrößerung zeigt sich die Pia aus dicht geflochtenem, nach *van Gieson* hochrot gefärbtem Bindegewebe zusammengesetzt. Rindenwärts löst es sich in einen zarten Netz-

faserfilz auf. Darin finden sich ziemlich regelmäßig verstreut spärliche Rundzellen von lymphozytärem Charakter und eine mäßige Zahl von Fettkörnchenzellen.

Ein recht anschauliches Bild und die obigen Ausführungen nicht unwesentlich vervollständigend, gewinnt man bei der Durchsicht der mit der *Weigert*schen Markscheidenfärbung behandelten Präparate. Das spongiöse Maschenwerk des erweichten Marklagers hebt sich scharf von den gelb gefärbten Partien der Stammganglien ab. Von dem hochgradigen Zerfall der nervösen Substanz

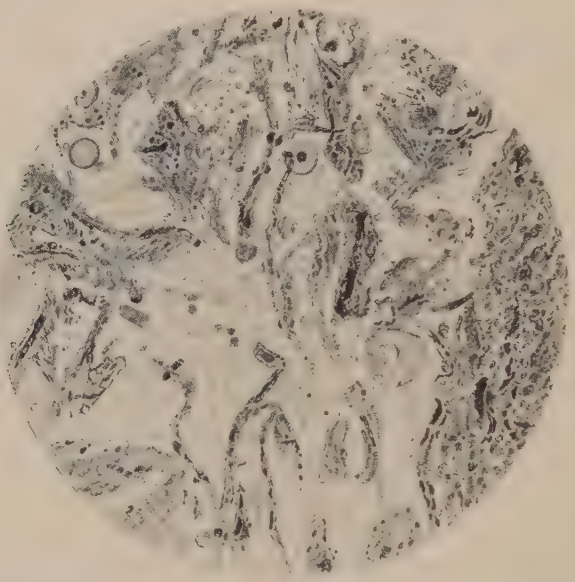

Fig. 4.

*Weigert*sche Markscheidenfärbung, Zeiß, Comp. Okular 6, Obj. 16 mm, Apertur 0,30. Lockere Partie aus dem erweichten Mark. Man erkennt vereinzelte zerfallene Markscheiden, Myelinkugeln und Fettkörnchenkugeln.

im malacischen Bezirke zeugen die massenhaft vorhandenen Myelinkugeln. Es sind verschieden große, runde oder klumpige, homogen blaugefärbte, wie Fettaugen aussehende Körper, die in manchen Gesichtsfeldern das Bild vollständig beherrschen. Dazwischen zerstreut finden sich solche mit einem tiefblauen Zentrum, um das sich dunklere und hellere Schichten konzentrisch anordnen. Die Markscheiden sind durchwegs in hochgradigem Zerfall begriffen. Man vermag zwar im weißen Marklager noch relativ reichlich

nervöse Substanz nachzuweisen in Form meist kurzer, geknickter oder an den Enden wie abgebrochener Nervenfasern. Stellenweise sind die Achsenzylinder gequollen, eingeschnürt oder in einen krümeligen Detritus umgewandelt, teils völlig nackt, teils auf kurze Strecken mit klumpigen Myelinbrocken behaftet. Gelb gefärbte Gewebstrümmer, umgeben von zahlreichen Myelintropfen, sind wahrscheinlich ebenfalls als der Nekrobiose verfallene Partien nervöser Substanz anzusprechen. Blutkapillaren weisen oft eine täuschende Ähnlichkeit mit Nervenfasern auf, wodurch eine sichere Unterscheidung hie und da Schwierigkeiten bereitet. Häufig bemerkt man im Lumen kleinerer Gefäße das Auftreten kleinster Myelinkugeln, ein Hinweis auf die lebhaften Resorptionsvorgänge. Die äußere kompakte Randzone bietet im allgemeinen nichts Neues dar. Auch hier steht der hochgradige Zerfall im Vordergrund, nur liegen die Zerfallsprodukte dichter beisammen. Anscheinend ist hier die Resorption der zugrunde gegangenen Nervensubstanz noch nicht soweit gediehen wie im Centrum semiovale, wo das Gewebe oft wie ausgewaschen erscheint und nur die bindegewebigen Septen zurückgeblieben sind. Vereinzelte markhaltige Nervenfasern lassen sich auch in der Rinde nachweisen, fast ausschließlich jedoch besteht sie, wie gesagt, aus Myelinschollen und Körnchenzellen. Dieselben Zeugen der hochgradigen regressiven Vorgänge, Myelinschollen und Körnchenzellen, trifft man unter der abgehobenen Pia an.

Die Schnitte durch die Gegend der Brücke lassen nach keiner Richtung hin irgendwie von der Norm abweichende Momente erkennen. Einzig der Aquaeductus Sylvii ist mäßig erweitert. Die Pia an der Basis der Brücke ist zart und besteht aus zellarmem, faserigem Bindegewebe. Wie das Gefäßsystem überhaupt in keiner Weise alteriert ist, so ist auch die Arteria basilaris frei von jeglichen entzündlichen Veränderungen.

Auf Schnitten durch die unteren Oliven vermag man weder an den Ganglienzellen, noch am Fasersystem einen von der Norm abweichenden Befund zu erheben. Wie schon das makroskopische Verhalten des Kleinhirns erwarten ließ, gelingt es auch dem Mikroskop nicht, pathologische Veränderungen aufzudecken. Rinde und Mark zeigen das typische Bild des normalen Kleinhirns. Von Markscheidenzerfall und Verkalkung von Ganglienzellen ist nichts zu sehen. Die Plexus chorioidei lassen ein gut differenziertes, einschichtiges, kubisches Epithel erkennen, das den erweiterten, zartwandigen Gefäßen dicht aufliegt.

Entsprechend der normalen Konsistenz, Farbe und Zeichnung, die bei der Sektion des Rückenmarks erhoben wurden, lehrt auch das Mikroskop, daß wir es durchwegs mit einem normalen kindlichen Rückenmark zu tun haben. Die graue Substanz setzt sich gegen die weiße in allen Höhen scharf ab. Die Ganglienzellen in den motorischen Vorderhörnern sind etwas spärlich, doch gut differenziert. Das gliöse Gerüst zeigt keine Verdichtung. Was das Hauptinteresse in Anspruch nimmt, ist das völlige Fehlen von Zerfallserscheinungen an den Markscheiden. Mit Ausnahme der Pyramidenseitenstrangbahnen, die etwas hell sind, hält sich die Färbbarkeit des Fasersystems in normalen Grenzen. Der Zentralkanal weist in den verschiedenen Schnitthöhen eine verschiedene Form auf; bald ist er mehr schlitzförmig, bald mehr von dreieckiger Gestalt, jedenfalls aber nicht erweitert. Die weichen Häute setzen sich aus einem kompakten, zellarmen Gewebe zusammen und liegen dem Marke innig auf. Mit den bindegewebigen Septen dringen zartwandige, etwas erweiterte Gefäße in radiärer Richtung in das Rückenmark ein.

Die Schnitte, die nach der von *Weigert* modifizierten *Gram*schen Bakterienfärbung behandelt wurden, sind völlig frei von Mikroorganismen.

Die mikroskopische Untersuchung von Lunge, Herz, Leber, Niere und Milz ergibt weder im Hämalaun-Eosinpräparat noch mit der Sudanfärbung irgendwie von dem makroskopisch erhobenen Befunde abweichende Momente. Es fehlen namentlich auch in diesen Organen jegliche Veränderungen, welche den Verdacht auf eine kongenitale Lues erwecken könnten.

Fassen wir das Resultat der klinischen Beobachtung und der pathologisch-anatomischen Untersuchung nochmals kurz zusammen, so handelt es sich im Vorstehenden um ein gesund geborenes, von gesunden Eltern abstammendes Kind, bei dem in den ersten acht Wochen keine erheblichen krankhaften Symptome zu bemerken waren. In der neunten Woche stellten sich unter Erbrechen und vorgetriebener Fontanelle heftige Konvulsionen ein. Hauptsächlich auf Grund des vergrößerten Kopfes und erhöhten Liquordruckes wurde die Diagnose auf Hydrocephalus gestellt. Nach 5 wöchentlicher Anstaltsbehandlung erlag das Kind im Alter von 5 Monaten einem linksseitigen Pleuraempyem.

In pathologisch-anatomischer Hinsicht erwecken die Veränderungen am Großhirn entschieden das Hauptinteresse. Die schlaffen, zusammengefallenen Großhirnhemisphären, die auch

durch die Behandlung mit Formol keine Härtung erfahren haben, sind im ganzen Umfange des weißen Marklagers vollständig erweicht. Das Mikroskop lehrt, daß wir es hier mit einer nahezu kompletten Zerstörung des weißen Marklagers zu tun haben. Nur das bindegewebige Maschenwerk hat sich in seiner Ursprünglichkeit erhalten. Darin finden sich reichlich Fettkörnchenzellen, Fettkörnchenkugeln und Myelinschollen eingestreut. Unveränderte Gliazellen sind ebenfalls nachweisbar. Nach außen vom erweichten Hirnareal schließt sich eine kompaktere Zone an, die sich bei der mikroskopischen Untersuchung als hauptsächlich aus Körnchenzellen bestehend erweist. An dem Aufbau dieser Zone nimmt neben der Hirnrinde noch ein schmaler Streifen des weißen Marklagers teil. Von Interesse sind die Kalkinkrustationen, welche speziell im Hinterhorn ausgesprochen sind und vornehmlich die Randbezirke der oberflächlichen Windungen einnehmen. Am Gefäßapparat lassen sich nirgends entzündliche Veränderungen nachweisen. In scharfem Gegensatz zu dem hochgradigen Zerstörungsprozeß in Hirnrinde und Centrum semiovale steht die völlig normale Struktur der Stammganglien, des Kleinhirns und des Rückenmarks.

Es fragt sich nun, wie wir diesen eigentümlichen Prozeß zu erklären haben. Encephalomalacien, wie wir sie bei Erwachsenen finden, kommen gelegentlich auch beim Säugling vor. Es handelt sich dabei um rote oder weiße Erweichung, wie sie sich an Blutungen, an Verschlüsse der Arterien und Venen anzuschließen pflegt. Die Verlegung der Gefäßlumina durch luetische Prozesse, denen eine ischämische Nekrose folgt, mag besonders hervorgehoben werden, da sie manchmal besonders starke Ausdehnung aufweisen kann. Dann sei auch an die Erweichungen auf Grund toxischer oder bakterieller Schädigungen der Hirnsubstanz erinnert. Durch regressive Metamorphose können auch Tumoren, speziell Gliome, zu Erweichungen Veranlassung geben. Unser Fall kann weder mit dem einen noch mit dem andern der erwähnten Prozesse identifiziert werden. In den Gefäßen, die an der Basis und in der Hirnsubstanz überall durchgängig und mit unveränderten Wandungen versehen sind, kann die Ursache der Erweichung nicht gelegen sein. Die rote Erweichung kann schon deshalb ausgeschlossen werden, da nirgends in dem befallenen Areal Blutungen oder Pigmentablagerungen zu finden sind. Ein entzündlicher Prozeß kann ebenfalls mit ziemlicher Sicherheit ausgeschlossen werden. In keinem der untersuchten Präparate ist eine Emigration von Leukozyten zu beobachten, und Lymphozyten, die einem chronischen entzünd-

lichen Stadium entsprechen würden, finden sich nur vereinzelt in Häufchen vor. Es müßte, wollte man an der entzündlichen Genese festhalten, auf eine weit zurückliegende intrauterine Infektion abgestellt werden. Gegen diesen Erklärungsversuch spricht aber schon die normale Entwicklung des Säuglings in den ersten Lebenswochen und das plötzliche Einsetzen der Krankheitssymptome in der neunten Woche. Das ganze Bild mit dem enormen Reichtum an Fettkörnchenkugeln und Myelinschollen ohne jegliche reaktive Veränderungen des Gewebes läßt sich nicht mit einer Entzündung, auch nicht mit einer längst abgelaufenen, in Übereinstimmung bringen. Es ließe sich auch die Frage diskutieren, ob die Erweichung nicht als eine postmortale, durch gasbildende Bakterien erzeugte, aufzufassen wäre, wie solche von einer Reihe von Autoren beschrieben worden sind. Daß dies für unseren Fall nicht zutrifft, geht aus dem Vorhandensein von Körnchenzellen und Kalkablagerungen hervor, deren Entstehung nur in vitalen Vorgängen zu suchen ist. Schon das Fehlen von Bakterien spricht an und für sich gegen diese Entstehung.

In der mir zugänglichen Literatur habe ich keinen mit dem hier dargestellten Falle ganz übereinstimmenden aufgefunden. Große Ähnlichkeit mit meinem Falle hat die Beobachtung, welche *Dahlmann*[1]) vor 2 Jahren in der Ztschr. f. ges. Neurol. u. Psych. publiziert hat. Bei einem ca. 2 Monate alten Kinde, das schon wenige Tage nach der Geburt unter Krämpfen litt, und bei dem die klinische Beobachtung ebenfalls am ehesten an Hydrocephalus congenitus internus denken ließ, fand der Autor bei der Autopsie in beiden Großhirnhemisphären große Höhlen im Marklager. Die zentralen Ganglien, Brücke, Medulla oblongata, Kleinhirn und Hirngefäße waren ohne Veränderung. Mikroskopisch liegen im großen und ganzen die gleichen Verhältnisse vor wie in meinem Falle, nur sind die Verkalkungsprozesse weniger ausgesprochen. *Dahlmann* erklärt diese eigentümliche Erweichung damit, daß schon normaliter das Marklager der Großhirnhemisphären im Vergleich zu den andern Hirnteilen unter geringerm Druck durchströmt wird. Ein druckherabsetzender Einfluß wird deswegen hier eher zur Geltung kommen als anderswo. Wenn Reize auf das Nervensystem der Gefäße und Kapillaren des Marklagers ein-

[1]) *Dahlmann, A.*, Beitrag zur Kenntnis der symmetrischen Höhlen im Großhirnmark des Säuglings mit Bemerkungen über Entstehung von Hirnhöhlen im allgemeinen. Zeitschrift für die gesamte Neurologie und Psychiatrie. Bd. 3. 1910.

wirken, so daß Krämpfe von genügender Zeitdauer zustande kommen, oder wenn bestimmte Reize ohne Vermittlung einer Kontraktion das Gefäßnervensystem so beeinflussen können, daß der Blutdruck unmittelbar aufgehoben wird, so können nach *Dahlmann* die großen Erweichungsherde wohl zustande kommen. Der Verfasser bespricht noch einige Fälle von Höhlenbildung im Gehirn, die seiner Ansicht nach eine ähnliche Genese haben. Ich gehe hier auf diese Frage nicht ein, sondern verweise in dieser Beziehung auf die *Dahlmann*sche Arbeit.

Eine gewisse Ähnlichkeit hat mein Fall auch mit dem auf dem internationalen Pathologenkongreß in Turin 1911 von *Dürck*[1]) demonstrierten Falle. Es handelte sich um das Gehirn eines 19 Jahre alten idiotischen Individuums, dessen eine Großhirnhemisphäre fast vollständig verkalkt war. An der Hirnrinde fand sich eine hochgradige Veränderung der Cytoarchitektonik: die Windungen waren verschmälert, die gliöse Substanz war geringgradig verdichtet und vermehrt. Schon die Rinde, noch mehr das weiße Marklager, waren durchsetzt von im allgemeinen maulbeerförmigen Kalkschollen. Der Gefäßapparat beteiligte sich nur fleckweise am Verkalkungsprozeß, wobei die Imprägnation der Gefäßwände mit Kalksalzen von außen nach innen erfolgte. Entzündliche Veränderungen konnte *Dürck* nicht nachweisen, insbesondere keine Körnchenzellen und keine wesentliche Vermehrung des Bindegewebes. Der Autor führt die Verkalkung in letzter Linie auf die regressiven Metamorphosen in der befallenen Hemisphäre zurück, hervorgerufen durch den Druck eines polsterartig entwickelten, das Gehirn stark komprimierenden razemösen Angioms. Die Kalkablagerung in die abgestorbenen nervösen Elemente schloß sich erst sekundär an. Auch in unserem Falle überwiegt die Verkalkung in den Rindenschichten, wiewohl sie lange nicht so ausgesprochen ist, wie *Dürck* sie fand. Es läßt sich aber annehmen, daß bei Fortbestehen des Lebens im Säuglingsgehirn ein ähnlicher Zustand totaler Verkalkung resultiert haben würde, wie *Dürck* ihn beschrieben hat. In unserem Falle handelt es sich naturgemäß um ein initiales Stadium der Kalkablagerung. — Während *Dürck* gerade das Fehlen von Körnchenzellen besonders erwähnt, können wir in unserem Falle solche in großer Menge nachweisen. Ob das einen prinzipiellen Unterschied bedeutet, mag dahingestellt bleiben.

[1]) *Dürck*, Über eine fast totale Verkalkung einer Großhirnhemisphäre bei einem erwachsenen Individuum. (Internationaler Pathologen-Kongreß, Turin 1911.)

Wahrscheinlich scheint es mir, daß der *Dürck*sche Fall ein ähnliches Vorstadium mit Körnchenzellen und Myelinkugeln dargeboten hat, daß aber die Zerfallsprodukte der nervösen Elemente der längeren Dauer des Prozesses wegen vollständig resorbiert worden sind. In unserem Falle ist die Resorption noch in vollem Gange, was besonders aus den mit Myelinkugeln gefüllten Gefäßen hervorgeht.

Wenn diese Voraussetzungen zutreffend sind, so lassen sich in anatomisch-pathologischem Sinne beide Fälle ungezwungen als wesensgleiche, nur in verschiedenen Stadien zur Untersuchung gelangte Prozesse auffassen.

In der an den von *Dürck* gehaltenen Vortrag sich anschließenden Diskussion erwähnte *Landau* den Fall eines 5 Wochen alten Säuglings, bei dem eine ausgedehnte hämorrhagische Encephalitis bestand. Mikroskopisch konnte *Landau* in dem besonders an der Basis durchbluteten und erweichten Bezirke reichlich Körnchenzellen und Verkalkungen nachweisen. Auch *Landau* sieht dieses Stadium als den Beginn einer ausgedehnteren Verkalkung an, welche bei längerer Dauer möglicherweise dieselbe Ausdehnung erreicht haben würde, wie im Falle *Dürck*. Einen dem *Dürck*schen ähnlichen Fall erwähnt in der Diskussion *Marchand*, der ebenfalls bei einem Angioma racemosum ausgedehnte Verkalkung im Schläfenlappen des Gehirns sah.

Welche Genese dieser beidseitigen totalen Erweichung der Großhirnhemisphären in meinem Falle zugrunde liegt, muß leider unbeantwortet bleiben. Es läßt sich kaum vorstellen, daß infolge des Hydrocephalus externus durch Druckwirkung eine so hochgradige Zirkulationsstörung an der Konvexität zustande kam, daß die nervöse Substanz dem Zerfall anheimfallen mußte. Viel eher dürfte es sich hier, wenigstens zum Teil, um einen Hydrocephalus ex vaccuo handeln. Ein Zusammenhang mit dem durch die Sektion aufgedeckten Empyem erscheint höchst unwahrscheinlich, zumal in den Hirnschnitten nirgends Bakterien nachzuweisen waren und endlich Hirnerweichungsprozesse bei den so häufigen Pleuraempyemen nicht beobachtet worden sind.

Ob Momente in Betracht kommen im Sinne von *Dahlmann*, ist schwer zu entscheiden. Selbst wenn man die *Dahlmann*sche Erklärung, die ja unbedingt sehr viel für sich hat, die nur die große Seltenheit solcher Prozesse nicht recht erklärt, akzeptiert, so bleibt aber dennoch die eigentliche Ätiologie vollkommen dunkel.